



צור • ZUR

**ד"ר עוז צור - פיזיותרפיסט מומחה
מנהל המרכז הישראלי לטיפול
בסחרחורת, חוסר שווי משקל וכאב**

zurbalance@gmail.com

09-7440429

www.zur-balance.co.il

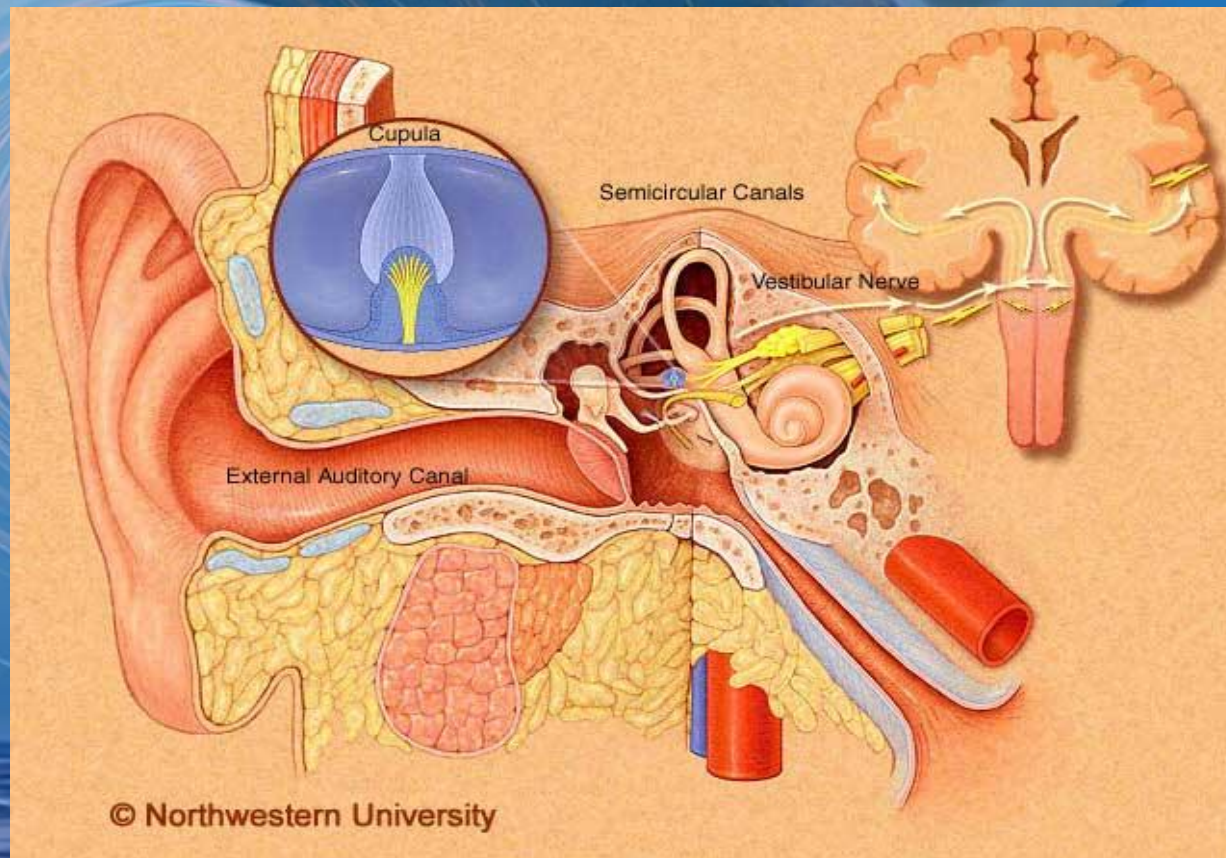
ZUR BALANCE



ז.י.צ. ZUR

Epidemic vertigo Vestibular neuritis

ZUR BALANCE



www.zur-balance.co.il



זור·ZUR

Epidemic vertigo Vestibular neuritis

הגדרה

דלקת בעצב הוסטיבולרי-כוכלארי, דלקת שמסתיימת לבדה

תלונות על סחרחורת

התקף של ורטיגו המוחמר בתנועות ראש של סיבוב
מלווה בבחילות והקאות,
מוקל כאשר אין תנועת ראש והעיניים עצומות
יכול להסתיים תוך ימים
שיקום מלא יכול לקחת חודשים

ZUR BALANCE

www.zur-balance.co.il



צור ZUR

Epidemic vertigo Vestibular neuritis

הגדרה

דלקת בעצב הוסיבולרי-כוכלארי, דלקת שמסתיימת לבדה
תלונות על סחרחורת

ניסתגמוס טיפוסי חד צידי עם מרכיב מהיר המכה לכוון האוזן
הטובה
ללא ממצאים נוירולוגיים סימנים או סימפטומים
קלוריק טסט ימצא חיובי באופן חד צידי
VHIT ימצא חיובי חד צדדי
בד"כ ללא סימפטומים שמיעתיים



צור ZUR

משך המחלה ומי בסיכון?

• תקופה שבין ימים עד מספר שבועות
• (מחקרים מצביעים על תופעות של סחרחורת קלה במשך חודשים ואפילו שנים מאוחר יותר)

• נשים = גברים

• גיל המטופלים: 30 – 50 שנים

ZUR BALANCE



צור ZUR

תלונות החולה C/O

- "החדר מסתובב סביב החולה או החולה עצמו מסתובב"
- הרגשת " מערבולת" בזמן הורטיגו
- החמרת הוורטיגו בזמן שינוי תנוחת הראש
- קושי בעמידה והליכה בגלל הסחרחורת
- נטייה להתכופף לצד (הפגוע)
- בחילות והקאות
- יראה חלש, חיוור ומזיע

ZUR BALANCE



צור·ZUR

סימנים קליניים O/E

- **ניסטגמוס** - אופקי עם מרכיב סיבובי, אינו משנה כיוון בזמן ההתבוננות על האובייקט (דרגת החומרה חשובה)
- **חוסר ש"מ** - המטופל מסוגל לעמוד, אטקסיה לעיתים, נוטה ליפול לצד הפגוע, מבחן צור ימצא חיובי עם סיכון גבוה או בינוני לנפילה. חשוב ביותר להערכה במהלך השיקום. למטפל ובמיוחד למטופל שלא מאמין היכן הוא היה קודם לכן.
- **התקפי וורטיגו פתאומיים** – "מערבולת" יכול להיות דומה ל-BPPV
- **הזעה, חולשה, בחילות והקאות לעיתים אף שלשולים**



זור ZUR

בדיקות נוספות

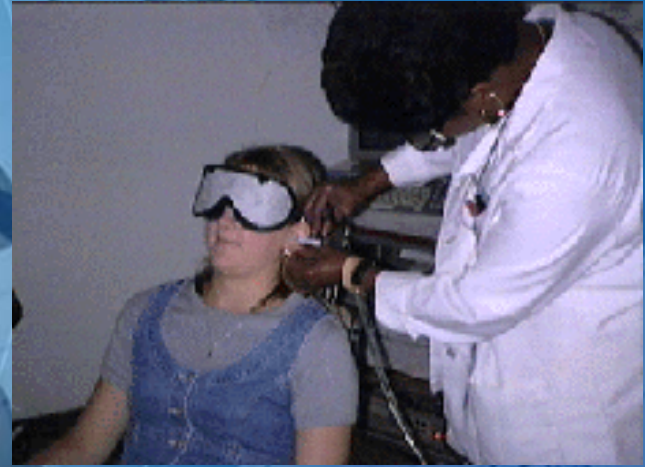- Caloric testing – השפעה וסטיבולרית חד צדדית
- vHIT – השפעה חד צדדית
- MRI – לשלילת המקור המרכזי
- בדיקות המעבדה - חריגה ברמת הגלוקוז, ירידה בהמוגלובין או תופעה של Cardiac dysrhythmia יעזרו להבדיל בין תופעת הוורטיגו לבין סוגים אחרים של טשטוש וסחרחורת
- בדיקות קליניות -
- Head-Thrust Test
- Head Shaking Nystagmus Test
- Hallpike maneuver



זור·ZUR

Caloric testing

- In caloric testing, a balloon is placed in the patient's outer ear and filled with water to stimulate the balance mechanism of the inner ear. The patient's responses are evaluated by recording eye movements, thus helping to determine the degree of vestibular responsiveness in each ear.





זור·ZUR

Video Head Impulse Test

- בבדיקת VHIT – המטופל יושב ומונחות עליו משקפים בעלות יכולת לזהות מהירות תנועת הראש תוך כדי רישום תנועות העיניים. המכשיר מספק את היחס בין שניהם הנקרא
- GAIN

ZUR BALANCE



צור ZUR

על מה החולה לא ידווח

• החולה לא ידווח על :

- ירידה בשמיעה

- צפצופים באוזן

- חום גבוה

ZUR BALANCE

www.zur-balance.co.il



צור ZUR

ZUR BALANCE

גורמים

- דלקת בעצב ווסטיבולרי, עלולה לגרום לאטרופיה של העצב
- בחלק מהמקרים ישנו נזק ל-vestibular labyrinth (האטיולוגיה המדויקת אינה ידועה)



ZUR צור

ZUR BALANCE

גורמים

• הוצעו שני מודלים :

- (1) מקור ויראלי, דרכי הנשימה, אשר עלולים לגרום ל- Vestibular neuritis (הסינדרום נגרם ע"י מספר וירוסים)
- (2) פעילות של Herpes Simplex Virus -HSV type 1 (לעתים קרובות נמצא ב- vestibular ganglia, בצורה רדומה)

גורמים התומכים במודל הראשון

- היסטוריה של מחלות ויראליות במשפחה בזמן האחרון
- עונות שנה מסוימות



זור • ZUR

אבחנה מבדלת

מקור מרכזי - דימומים צרבלאריים, גידולים במח, פגיעה בגזע המוח, טרשת נפוצה

Acoustic Neuroma (Vestibular Schwannoma)

Perilymph fistula

Meniere's syndrome

Vascular vertigo

Benign Paroxysmal Positional Vertigo

Labirinthitis

ZUR BALANCE

www.zur-balance.co.il



זור·ZUR

Acoustic Neuroma (Vestibular Schwannoma)

- מהגידולים השפירים השכיחים 78%
- 8-10% מכל הגידולים האינטר-קרניאליים
- גידול שפיר אשר מגיע מתאי שוואן
- 60-80% מופיעים מהעצב הוסיבולרי העליון

ZUR BALANCE

www.zur-balance.co.il



זור·ZUR

Acoustic Neuroma (Vestibular Schwannoma)

מאפיינים קליניים

- התפתחות איטית
- בד"כ ללא ורטיגו
- הופעת ירידה בשמיעה חד צדדית
- לפעמים טיניטוס פתאומי
- לעיתים התערבות של העצב ה-V טריגמינל (נימול בפנים)
- כאבי ראש, אטקסיה, חולשה פציאלית

ZUR BALANCE



ר.י.צ. ZUR

Acoustic Neuroma (Vestibular Schwannoma)

Investigation

- High Tone SNHL
- Poor speech discrimination test
- Tone decay test positive
- Tests of recruitment negative
- Canal paralysis but normal if from inferior vestibular
- Abnormal ABR
- Gadolinium enhanced MRI diagnostic

ZUR BALANCE



זור·ZUR

Perilymph Fistula

- A perilymph fistula is a tear or defect in one or both of the small, thin membranes between the middle and inner ears. Rupture of the oval or round window results in leakage of perilymph into the middle ear

Clinical Features

Brief episodes of vertigo with progressive SNHL

Sudden or fluctuating hearing loss

Tinnitus

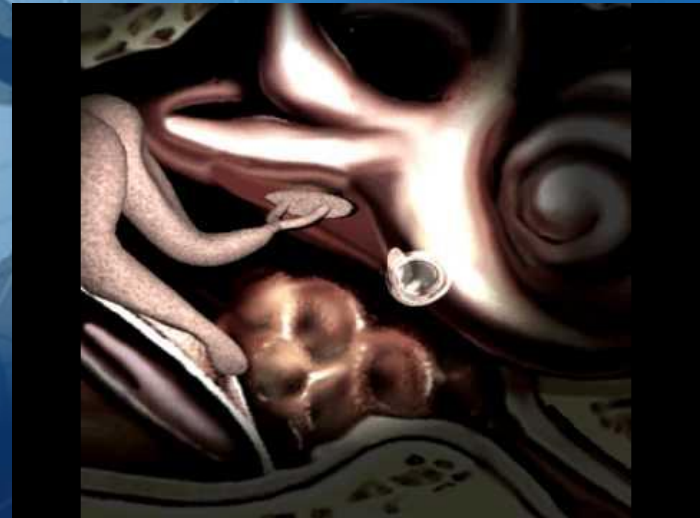Fistula sign positive sometimes

Treatment

Removal of the cause

Conservative initially-bed rest, head elevation

Sealing of the leak

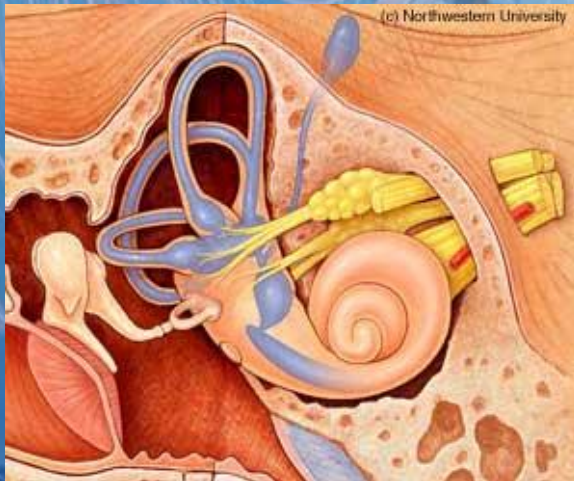




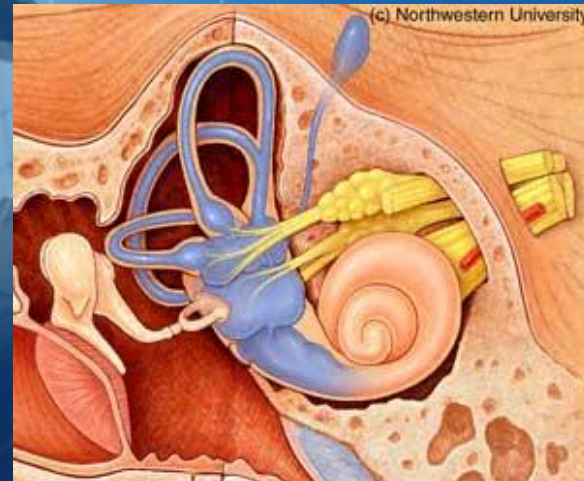
זור·באנץ·זור

Meniere's Disease

Meniere's disease is a disorder of the inner ear that causes episodes of vertigo, ringing in the ears (tinnitus), a feeling of fullness or pressure in the ear, and fluctuating hearing loss. The area of the ear affected is the entire labyrinth, which includes both the semicircular canals and the cochlea.



Normal membranous labyrinth



**Dilated membranous labyrinth
in Meniere's disease (Hydrops)**



ר.י.צ. ZUR

Vascular lesions of the inner ear

- Arterial occlusion
- Venous occlusion
- Vascular loops

Selective or combined cochlear vestibular symptoms

ZUR BALANCE

www.zur-balance.co.il



צור ZUR

ZUR BALANCE

טיפול

- תרופות - משמשות לטיפול בסימפטומים של ורטיגו, בחילות והקאות
- דיאטת מלחים, קפאין וגבינה צהובה
- תרגילי יציבות ושיווי משקל – שיקום וסטיבולרי
- טיפול תנוחתי לפי הצורך
- מומלץ כמה שיותר מוקדם להתחיל בתרגילי פיצוי והסתגלות
- ניתוחי במקרה של AN, FS, MD

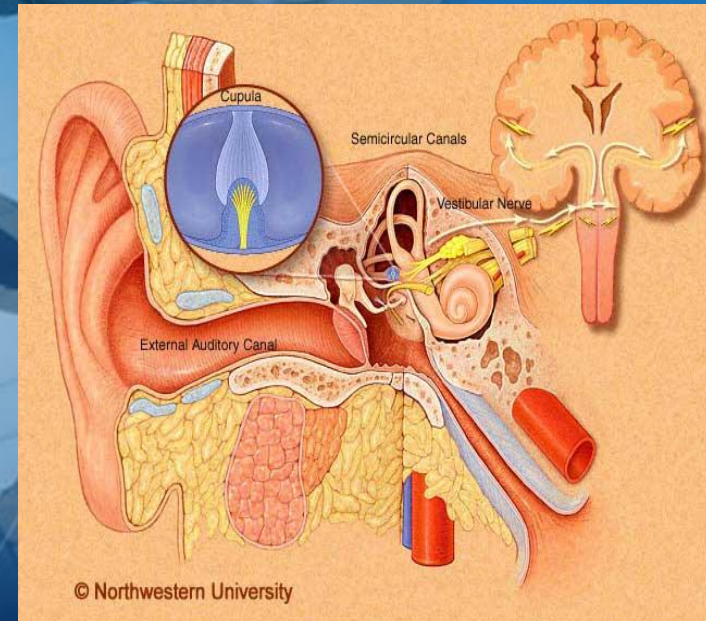


ZUR צור

התערבות ניתוחית

ZUR BALANCE

• Cutaway of the inner ear. Movement of the head is detected by the semicircular canals, and transmitted to the brain via the vestibular nerve. Vestibular neuritis may affect the nerve itself or the vestibular ganglion (Scarpa's ganglion)





זור·באלנס·ZUR

The Dix-Hallpike maneuver

Medscape®

www.medscape.com



Source: Semin Neurol © 2003 Thieme Medical Publishers

ZUR BALANCE

www.zur-balance.co.il